




# Formación Continuada en Optometría



## TELEOPTOMETRÍA VEINTE10

Itinerario: On-line.


DESDE VEINTE20.COM TE OFRECEMOS:

- Continuar tu formación sin dejar de trabajar
- Mejorar la atención y el servicio a tus pacientes
- Aportar soluciones a problemas visuales complejos
- Aprender sin esfuerzo participando de manera interactiva

Acreditado por la Comisión de  
Formación Continuada de las Profesionales Sanitarias



11,4 créditos CFC



# TELEOPTOMETRÍA VEINTE10

## DESCRIPCIÓN DEL CURSO

- Formato: On-line
- Duración: 6 meses.
- Fecha de inicio: día 1 de cada mes.
- Acreditación: 11,4 créditos CFC.
- Método: módulos interactivos de casos clínicos reales en los que el alumno deberá responder a cuestiones relacionadas con el diagnóstico y manejo de dichos casos. El sistema, mediante plataforma web (e-learning) permite identificar las respuestas de cada alumno de forma instantánea, así como recibir un informe de evaluación y respuesta correcta razonada al finalizar cada sesión. Es necesario realizar dichos ejercicios tantas veces como sea preciso para obtener el 100% de respuestas correctas.
- incluye 280 cuestiones en las áreas de lentes de contacto, visión binocular, salud ocular y baja visión.
- Precio: 500 €

## TUTORÍAS


Solución de dudas e interconsulta de casos clínicos, a través de un formulario digital.

## DIRECCIÓN Y COORDINACIÓN ACADÉMICA

José Luis Hernández Verdejo, DOO., PhD.

Javier González-Cavada Benavides, DOO., MOpt., FIACLE

Miguel Ángel Estrella Lumeras, DOO., MOpt.



## Lidera el futuro de tu profesión

### TEMARIO Veinte10

#### MÓDULO DE SUPERFICIE OCULAR Y LENTES DE CONTACTO

- Signos oculares con lámpara de hendidura.
- Tinciones corneales.
- Fluorogramas.

#### MÓDULO SALUD Y PATOLOGÍA OCULAR. BAJA VISIÓN

- Conjuntiva y párpados.
- Córnea.
- Córnea y uvea.
- Cristalino y vítreo.
- Retina.
- Baja Visión.

#### MÓDULO VISIÓN BINOCULAR Y ESTRABISMOS

- Análisis de resultados.
- Análisis de la relación acomodación-convergencia.
- Ambliopía.
- Nistagmus.
- Tortícolis ocular e incomitancia.
- Casos clínicos: tortícolis e incomitancia.

Actualización quirúrgica


### DEMO Veinte10

Accede con el usuario y contraseña en:

<http://www.veinte20.com/aulavirtual/login/index.php>

usuario: demo10

contraseña: demo10



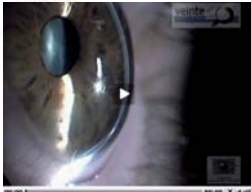Lidera el futuro de tu profesión

RESPUESTA RAZONADA CORRECTA

4

Identifica el signo corneal, la técnica de iluminación y el diagnóstico de la condición que aparece en el video:

Punto/s: 1



Seleccione una respuesta.

- A. Adelgazamiento corneal central / sección óptica / queratocono
- B. Adelgazamiento corneal periférico / paralelepípedo / DMP
- C. Adelgazamiento corneal central / paralelepípedo / queratocono
- D. Adelgazamiento corneal periférico / sección óptica / DMP ✓

**Degeneración marginal pelúcida:** La DMP es una ectasia corneal no inflamatoria, bilateral y asimétrica cuya incidencia es desconocida ya que en la mayoría de los casos queda descrita como queratocono. El signo biomicroscópico más característico es un marcado adelgazamiento corneal en el área inferior de la córnea. La zona de protusión se sitúa justo por encima del área de adelgazamiento. Estrechando al máximo el haz de luz dirigido hacia la córnea, se consigue un corte histológico transversal de la córnea. En la imagen se observa un adelgazamiento inferior característico de la Degeneración Marginal Pelúcida. **Sección óptica.**

Correcto

Puntos para este envío: 1/1.

RESPUESTA RAZONADA INCORRECTA

1

Si al medir un lente oftálmico correspondiente al OD de un paciente, se observa la imagen de la foto. ¿Qué potencia prismática tiene el lente?

Punto/s: 1



Seleccione una respuesta.

- A. 3 dp a 60°
- B. 3 dp a 150°
- C. 3 dp a 240° ✗
- D. 3 dp a 330°

En un frontofocómetro manual, el retículo se desplaza en la dirección de la base. En este caso está desplazado tres círculos concéntricos (cada uno corresponde a 1 dp) en el sentido de 60°

Incorrecto

Puntos para este envío: 0/1.